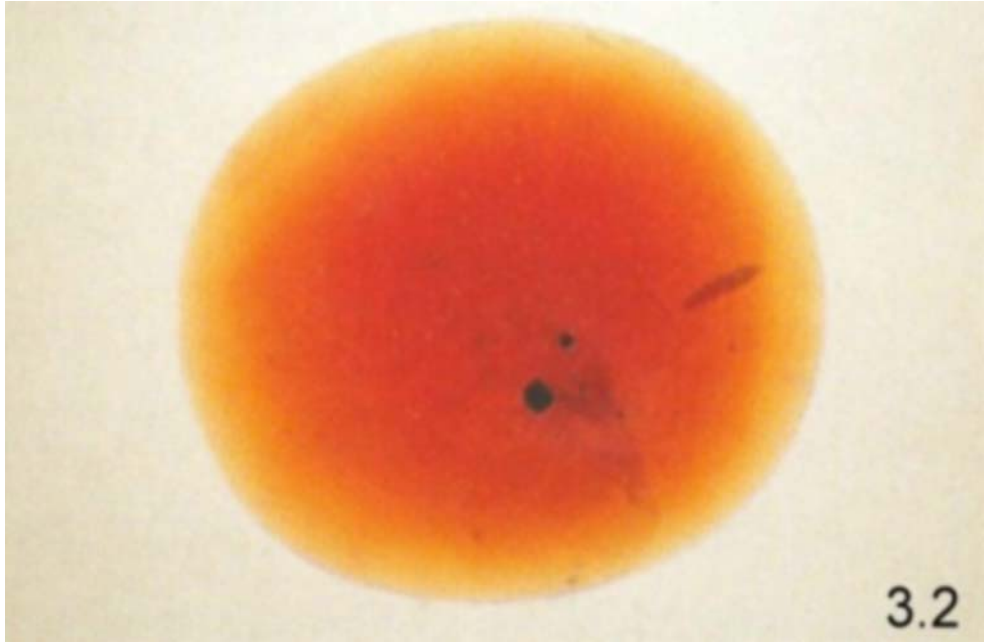


DIAGNÓSTICO EVIDENTE



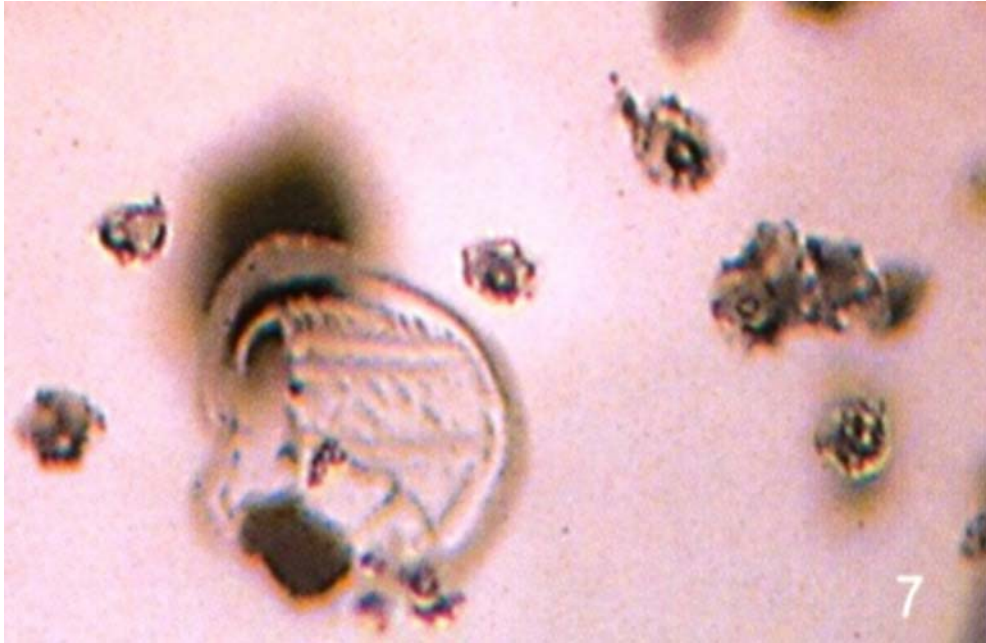
1.1- La difusión de Berilio en este ejemplar aparece a otra profundidad y por tanto un tiempo distinto de tratamiento.

DIAGNÓSTICO EVIDENTE



3.2- Distintos centros y capas de difusión de distintos colores.

EVIDENCIA ALTAMENTE INDICATIVA DE TRATAMIENTO



7.- Las inclusiones alteradas de circón debido a altas temperaturas a menudo contienen burbujas de gas.